

3月23日晚“湘女超”长沙队进行首场选拔测试,超120人报名

“湘女超”来袭,长沙女足吹响集结号

长沙晚报3月23日讯(全媒体记者 赵紫名)3月21日,湖南省足协发布了2026年湖南省女子足球联赛(简称“湘女超联赛”)竞赛规程,赛事将于4月至6月进行,各参赛队大名单提交截止时间为4月8日。3月23日晚,“湘女超”长沙队在南雅中学足球场进行了首次选拔测试,有超过120名球员报名参加。

选出最好队员,捍卫长沙女足荣耀

23日晚7时,已经有不少参与选拔测试的球员在南雅中学足球场边等待。按照教练组的安排,参与选拔的球员按场上位置进行分组,一组两队共22人,一组接一组地进行半个小时左右的全场实战对抗,教练组则在场边

记录每个人的表现。在实战结束后,球员们还要进行800米跑,测试体能情况。南雅中学女足主教练邓毅,也是本次“湘女超”长沙队的教练。他表示这一次选拔时间比较紧张,“我们第一次预报名是3月27日,最终大名单确认是4月8日。我们要尽快选出最好的队员,然后对队伍进行整合,力争捍卫我们长沙女足的冠军荣耀。”对于选拔考察的项目,邓毅说主要看球员在场上技战术的使用合理性,体能情况作为辅助参考。

2026年“湘女超联赛”竞赛规程规定,各州市按照中学年龄段球员、大学生球员、社会球员三类球员身份界定的标准进行组队,需满足“本土化要求”(身份证、户籍、学籍、社保或配偶关系),总报名人数不少于23人,不超过45人,三类球员的数量分配及上场人数不作要求。所有报名球员的年龄在16岁至40岁之间(出生于1986年1月1日至2010年12月31日),每队允许报名1~2名超龄球员。

据邓毅介绍,这一次“湘女超”长沙队将会以高中生和大学生球员为主建队,同时吸纳部分高水平的社会球员,“长沙的青少年女足水平走在全国前列,去年的全国U18女足锦标赛,南雅中学女足就拿到了第五名。大学生中,我们会征调部分从长沙走出去的球员回来参赛,同时从湖南师范大学、长沙师范学院等本地高校选拔部分队员。”



球员挥手抛球。



球员们雨中作战。3月23日晚,“湘女超”长沙队在南雅中学足球场进行了首次选拔测试。均为长沙晚报全媒体记者 余劭劭 摄

“湘超”搞得非常好,“湘女超”也要火起来

2025年“湘超联赛”获得巨大成功,赛事展现了湖湘青少年足球运动员风采,吸引了更多人群关注足球、参与足球,同时激发了城市经济发展新活力,促进区域间的文化交流与经济协同发展。

对于“湘女超”的举办,邓毅表示这是一个极大的创新,“以往湖南只有青少年女足赛事,没有成年女子的赛事。这一次‘湘女超’能鼓励更多的女孩子走向赛场,促进女足在各个地州市的开展,这对于湖南青少年女足和成年女足是一个极大的推动。”

参与选拔的球员李涵芮今年24岁,司职中场,曾就读于恒大足校,高中时加入南雅中学女足。从湖南

农业大学毕业后,李涵芮入职北雅中学,担任体育老师同时也是校女足的主教练。谈起为什么要参加“湘女超”,李涵芮表示自己一直从事足球行业,所以也想为湖南女足的发展贡献一份力量,“去年‘湘超’搞得非常好,关注度很高。相比之下,女足的关注度远远不够,希望通过今年的比赛,能让‘湘女超’也火起来。”

对于自己试训的表现,李涵芮认为中规中矩,“自己每周都还是会去踢踢球,体能保持得还可以,跟年轻球员比还是差一点。如果有幸能加入长沙队,想要在场上展示出最好的自己,为长沙队力争荣誉。”

省老运会乒乓球项目展现绝对实力 长沙“乒乓铁军”包揽五项冠军

长沙晚报全媒体记者 赵紫名 通讯员 卢慧

3月20日至22日,湖南省第十一届老年人运动会乒乓球比赛在衡阳举行。经过三天的激烈角逐,长沙市代表队以绝对实力交出了一份亮眼答卷:包揽混合团体、男子单打(60-64岁组)、男子单打(65-72岁组)、女子单打(55-59岁组)、女子单打(60-72岁组)全部五个项目的冠军。此外,经全体代表队票选,长沙队以得票数第一荣获体育道德风尚奖。

成绩的背后,是一个个令人动容的故事,是一支“吃得苦、霸得蛮”的长沙乒乓球铁军,更是长沙市老年人积极向上精神风貌的生动写照。

坚守坚韧,拼回沉甸甸的荣誉

本次比赛有来自全省各地市州老体协的15支代表队、200余名老年乒乓球运动员齐聚一堂,以乒乓为媒、以运动会友。比赛中,长沙市代表队的队员们默契配合、相互鼓励,凝聚起强大的团队力量;单打赛场,选手们专注投入、顽强拼搏,每一分的争夺都全力以赴,展现出不服老、不畏强的拼搏精神。

这其中,罗艳与蔡兵的坚守坚韧令人感动。比赛第一天下午,罗艳才匆匆赶到赛场——前一天,罗艳的家庭遇到了重大变故,巨大的悲痛笼罩着她,整夜无法入睡。然而,当站上赛场的那一刻,罗艳迅速调整状态,化悲痛为力量,一分一分地咬,一场一场地拼,最终捧回了一枚沉甸甸的金牌。这份坚韧与担当,感动了在场所有人。

66岁的蔡兵是团队的“开心果”,只要有他在,气氛总是轻松愉快。团体赛中,他奋力搏杀,圆满完成了赛前部署。直到团体赛结束,大家才发现他的脚早已肿得像个馒头——原来他在赛前就已扭伤,为了不影响到全队士气和教练部署,他没有对任何人提起。他的默默承受与全力以赴,成为团队精神最真实的注脚。

最终,长沙队在这次比赛中斩获五个第一,此外还有两个第二、一个第六,这份骄人成绩属于长沙队全体拼搏的成员。

将帅同心,铸就长沙“乒乓铁军”

这次比赛的傲人成绩绝非偶然。每周四天的刻苦训练,对每一分、每一场的认真对待,这样的态度早已刻进了每一位队员的骨子里。队员们也都表示:“关键时刻,你永远可以信任我们。”

72岁的万湘梅老师,是这支队伍当之无愧的“定海神针”。20多年来,她始终如一地为长沙市老年乒乓球队组队、训练,倾注了满腔热情。队员们都说:“有她在,就有了主心骨。”从专业技术指导到细致周到的部署安排,万湘梅用她的坚守和付出,让乒乓球项目成为长沙市老年人体育的一张响亮名片。

从万湘梅的坚守,到罗艳的坚韧,再到蔡兵的担当……本次参赛的十名队员、两名教练,组成了一个坚不可摧的“铁拳”。从赛场上的默契配合,到关键时刻的奋力一搏,他们以绝对实力扛下了一场又一场硬仗,既打出了水平,也打出了风格,每一个画面都闪耀着长沙老年人体育精神的光芒。

三湘名医在线

健康

责编/杨云龙 美编/何朝霞 校对/肖应林

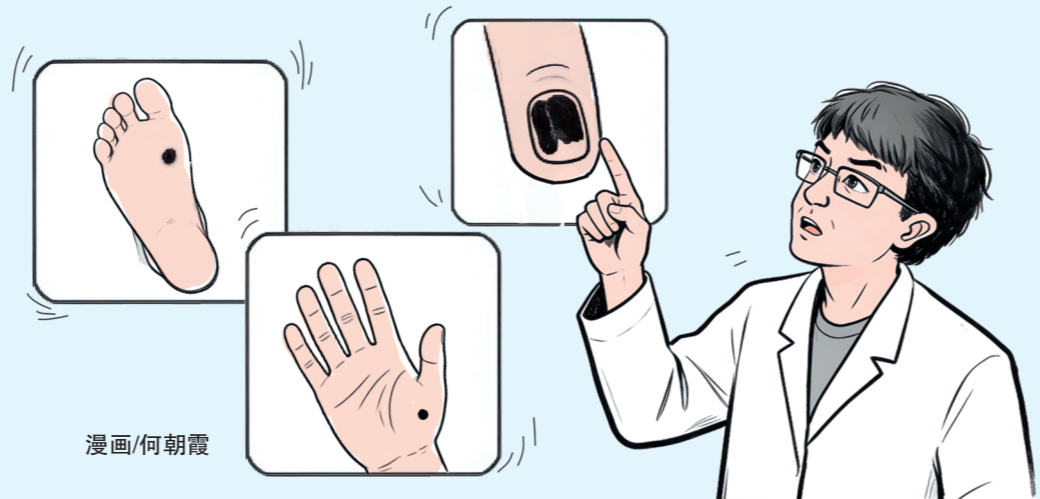
长在肢端易摩擦部位的黑痣,要高度警惕

肢端黑色素瘤是皮肤肿瘤中最凶险的一类,学会自我筛查

长沙晚报全媒体记者 杨蔚然 通讯员 李娜

一位年轻的宝妈,近期在医院被确诊为“肢端黑色素瘤”。幸亏发现及时,经过规范的手术治疗和随访,如今她已恢复正常生活。

专家表示,近年来肢端黑色素瘤发病率呈上升趋势,虽总体发病率不高,却恶性程度极高、转移快、死亡率高,是皮肤肿瘤中最凶险的一类。其诱因主要包括长期紫外线过度照射、皮肤反复摩擦或外伤、原有“黑痣”发生恶变,以及遗传、免疫状态发生改变等因素。手脚部位突然出现“黑痣”、黑斑,或原有痣持续变大、变色、破溃,应高度警惕及时就医。



漫画/何朝霞

长在肢端易摩擦部位的黑痣,需引起警惕

29岁的李女士是两个宝宝的妈妈,近期,她在湖南中医药大学第二附属医院(湖南省中医院)被确诊为“肢端黑色素瘤”。确诊前,她曾将指甲病误认为是普通的灰指甲,直到指甲症状持续不见好转,并且反复溃烂才引起重视。当时,她对这个专业术语感到陌生又十分惊恐,不了解什么是肢端黑色素瘤,为什么会发生在手上。医生告诉李女士,不幸中的万幸,她的肢端黑色素瘤发现较早。经过规范的手术治疗和随访,如今她已恢复正常生活。

无独有偶,孔先生脚底一颗跟随他多年的“黑痣”,竟悄悄变成皮肤上的恶性肿瘤肢端黑色素瘤。据孔先生回忆,这颗长在左脚足底根部的“黑痣”已有十多年。最初只有黄豆大小,表面平整,不痛不痒,他也未在意。最近,他发现这颗“黑痣”不仅缓慢增大,颜色也逐渐加深,变为深黑色,触摸时质地偏硬,并轻微凸起于皮肤表面。直至“黑痣”长至接近豌豆大小,他才紧急前往医院就诊。幸好就医还算及时,经检查淋巴结未见转移。目前,医生已为他实施手术切除,后续还将配合药物治疗并进行长期随访,以降低复发风险。

“这类‘黑痣’虽边缘尚清晰,但明显增大、凸起、颜色加深,又位于常摩擦的部位,需要引起警惕。”湖南中医药大学第二附属医院皮肤科副主任医师刘宁介绍,使用镜子或请家人帮助检查全身皮肤,特别关注手脚、指甲和指缝,拍照记录身上的痣便于对比变化,发现可疑变化后,立即到医院咨询专业的医生,避免不必要的创伤和慢性刺激引发重症。日常生活中,大家可以学习“ABCDE法则”用于黑色素瘤的识别:

肢端黑色素瘤如此隐蔽源于三个方面

周铁明介绍,肢端黑色素瘤是一种特殊类型的恶性黑色素瘤,主要发生在手掌、脚掌及指(趾)甲下等“肢端”部位。它的发生因为位置隐蔽,大多数患者发现它时,一般已是晚期,因此被称为皮肤癌中的“隐形杀手”。

在亚洲人群中,肢端黑色素瘤占有黑色素瘤的比例为40%至50%。这种肿瘤起源于皮肤中的黑色素细胞,当这些细胞发生恶性转化并失控增殖时,就形成了黑色素瘤。

早期识别是提高治愈率的关键。肢端黑色素瘤通常表现为:指(趾)甲变化,甲板下出现纵向黑色条纹,特别是宽度超过3毫米、颜色不均匀、边缘模糊或蔓延到甲周皮肤的情况;掌跖部位色素病,手掌、脚底出现新的色素斑,或原有的痣短期内明显增大,边缘不规则,颜色不均匀,病变区域出现溃疡、出血,伴有瘙痒或疼痛,周围出现新的小斑点。特别需要注意的是,有些肢端黑色素瘤可能呈红色或肤色,这种情况下更容易被忽视。

门诊中,患者常咨询“为何肢端黑色素瘤如此隐蔽”等问题,周铁明表示,其隐蔽性主要源于三个方面:

第一,位置特殊,手脚和指甲下的病变不易被察觉,尤其是脚底的“黑痣”,许多人从未仔细检查过,往往手脚的“黑痣”是最容易恶变的。

第二,认知不足,公众普遍知道皮肤上的“黑痣”需要关注,但很少意识到手脚部位也需要高度警惕。

第三,症状隐匿,早期可能仅表现为指甲下的一条黑线,或者是脚底的一个小点,极易被误认为普通痣、瘀伤或真菌感染。

学习“ABCDE法则”,进行自我筛查

- A(Asymmetry)不对称:病变的一半与另一半不对称;
- B(Border)边界:边界不规则,呈锯齿状或模糊;
- C(Color)颜色:颜色不均匀,有深浅不一的棕色、黑色甚至红色、白色;
- D(Diameter)直径:直径大于6毫米(约铅笔橡皮大小);
- E(Evolution)演变:病变在大小、形状或颜色上发生变化。

多学科协作治疗是趋势 保持生活方式健康

刘宁介绍,肢端黑色素瘤在治疗方式方面,包括手术、免疫治疗、靶向治疗和放疗等,具体方案根据患者亚型、分期及基因检测结果来制定。

手术治疗,是早期肢端黑色素瘤患者首选的治疗方式。然而,相较于欧美常见的皮肤型黑色素瘤,肢端黑色素瘤患者术后发生转移的概率较高。一旦发生转移,患者“5年生存率”较低,预后较差。因此,当前肢端黑色素瘤治疗还强调多学科协作(MDT)、外科、肿瘤内科、放疗、影像、病理等学科协同,共同为患者制定个性化方案,使治疗更精准。近年来,随着靶向治疗和免疫治疗的进展,晚期肢端黑色素瘤的治疗效果已显著提高。

在预防上,要保持生活方式健康。虽然日晒不是主要原因,但全面防晒是非常必要的。规律作息、均衡饮食、适度锻炼、戒烟限酒等,有助于维持整体健康状态。面对癌症诊断和治疗,患者常经历焦虑、抑郁等心理挑战,此时寻求专业人士的心理支持、与家人及朋友坦诚沟通,都有助于心理健康。

刘宁表示,肢端黑色素瘤的治疗虽具挑战性,但目前医学的进步,已让早期诊断和早期治疗效果显著提升。上述两名患者的经历提醒我们,关注身体细微变化,及时就医,配合规范治疗和随访,是战胜疾病的关键所在;同时,提升公众认知与医疗专业水平,能帮助更多患者重获健康生活。

孩子说话含糊不清 可能是构音障碍

儿童言语发展有其关键时期,若发现孩子存在构音障碍相关表现应及时就医

长沙晚报3月23日讯(全媒体记者 杨云龙 通讯员 李放 朱再云)“经过治疗,孩子真的越来越阳光、越来越自信了!感谢医生。”近日,在长沙市第四医院儿童保健门诊,乐乐(化名)妈妈开心得合不拢嘴。

乐乐今年6岁,因吐词含糊不清,从入读幼儿园起,他与小朋友和老师的交流就受到了一定的影响,变得越来越沉默。家长心急如焚,辗转带孩子来到长沙市第四医院儿童保健门诊就诊。

该院儿科主任、副主任医师邹登介绍,构音障碍是指构音器官(唇、舌、腭、咽等)的运动异常或协调性差,导致发音不清、音调异常、语速异常等言语障碍。其中,学龄前儿童构音障碍是儿童常见的言语障碍之一,需要家长及时带孩子到专业医疗机构进行评估和干预,助力孩子健康成长。

专业评估:由经验丰富的言语治疗师进行专业评估,制定个性化训练方案,主要分为口腔运动功能训练、发音技能训练,以及强化应用训练三个阶段,循序渐进帮助孩子改善发音。

一对一训练:结合孩子的具体情况,进行针对性训练,全程关注孩子的训练状态,及时调整训练节奏,提升训练实效性。

趣味性强:采用游戏、图片等多种互动形式,让孩子在轻松愉快的氛围中提升言语能力。

家庭指导:为家长提供专业的家庭辅助训练方法,指导家长在家中配合开展训练,帮助孩子巩固训练效果,形成“医院+家庭”的协同干预模式。

其他:如鼻音过重、气息声明显等,进一步影响言语表达的清晰度。构音障碍对孩子有什么影响呢?邹登表示,构音